



## **TAS *módulo 4*** **TRAUMA TORÁCICO**

DFEM, 2012, Versão 1

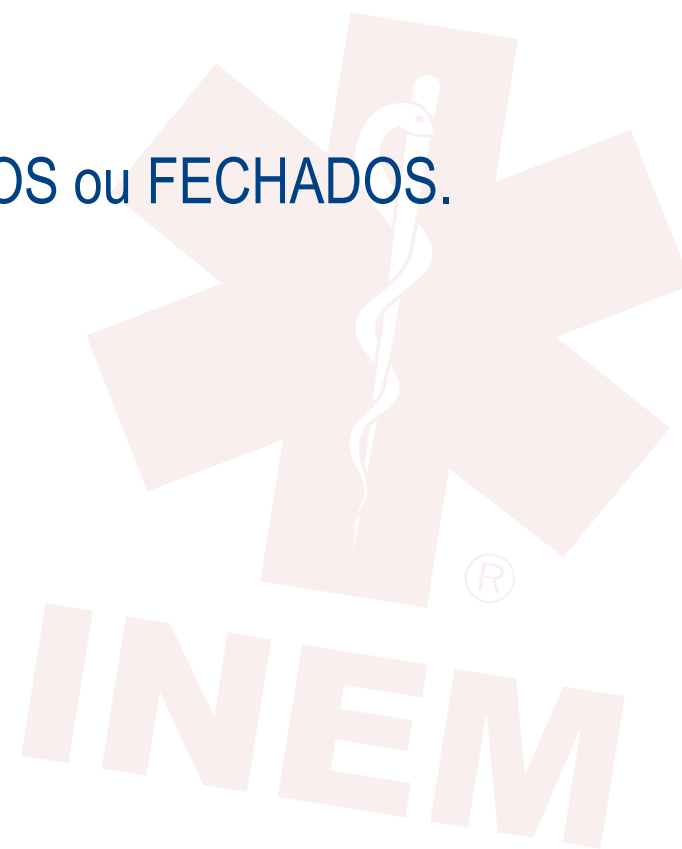
## OBJETIVOS

- Descrever as lesões torácicas e o mecanismo através do qual pode resultar compromisso das funções vitais
- Caracterizar a abordagem à vítima com suspeita de TT



## T. TORÁCICO: PARTICULARIDADES

- Fraturas das últimas costelas devem fazer suspeitar de lesões internas (ex. fígado, baço);
- **NUNCA REMOVER OBJETO EMPALADO!**
- Os traumatismos torácicos podem ser **ABERTOS** ou **FECHADOS**.

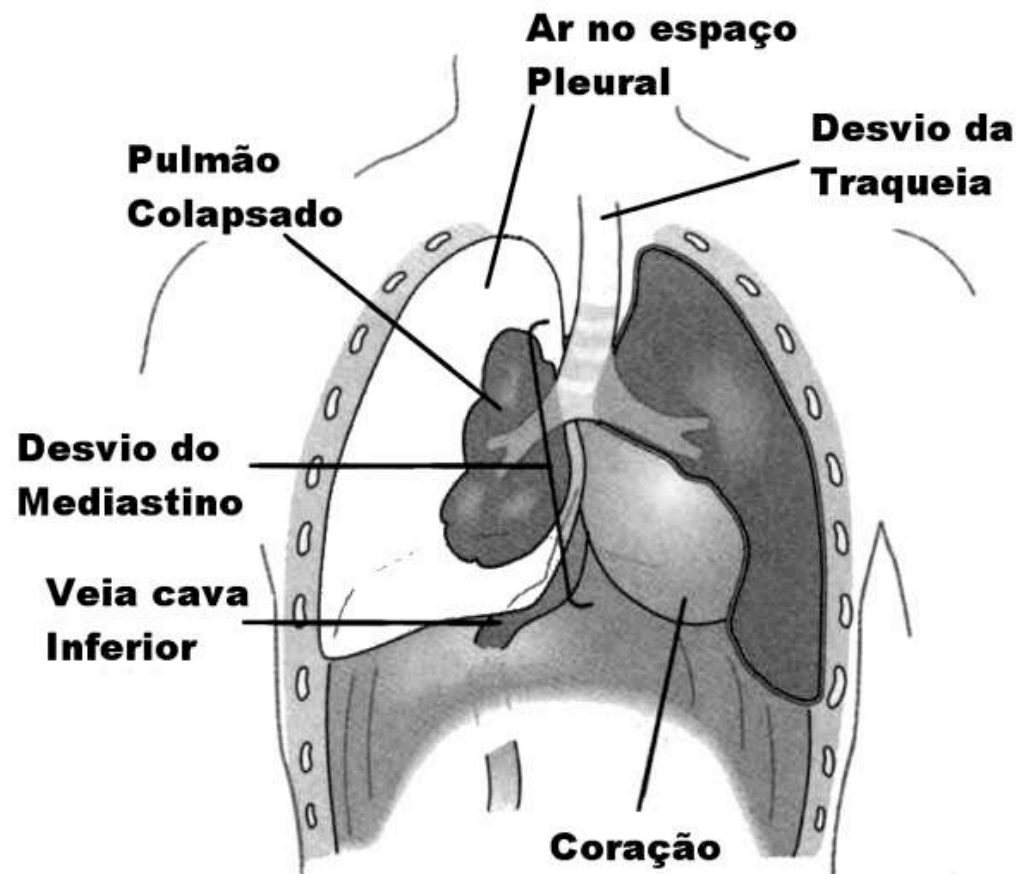


## T. TORÁCICO: LESÕES

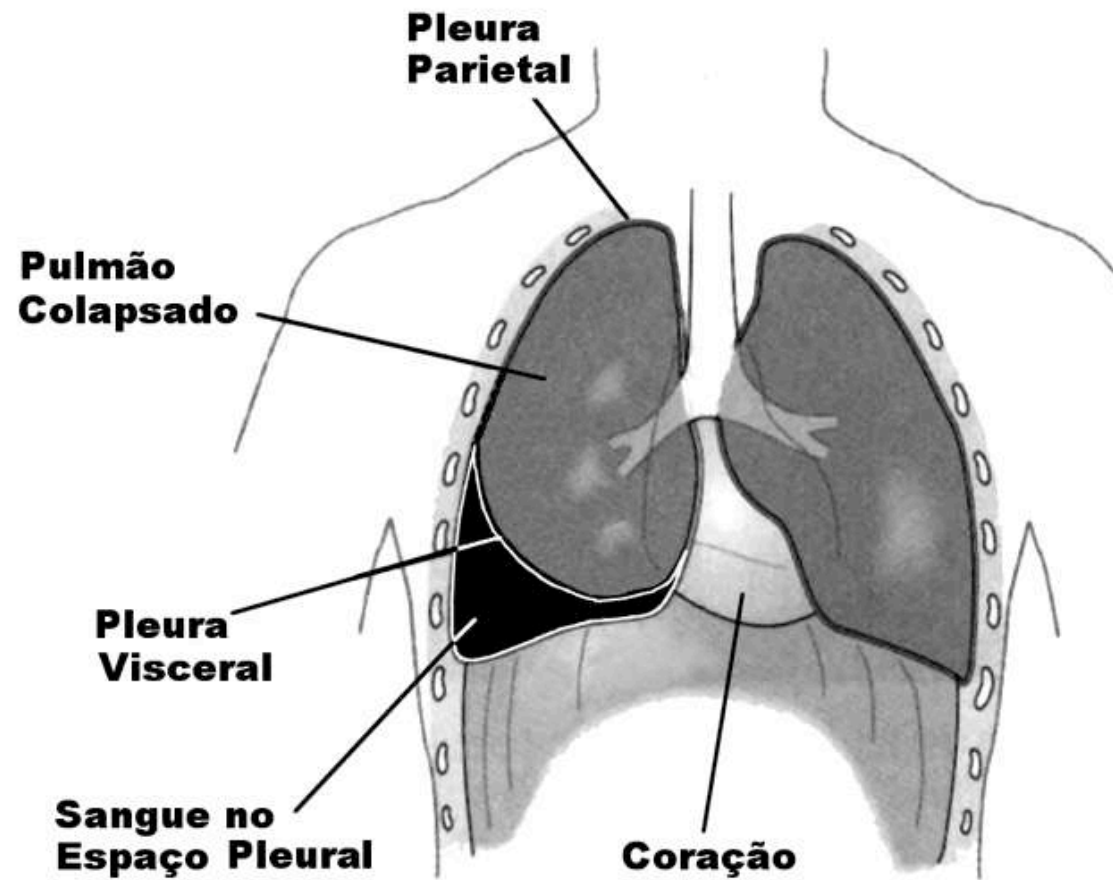
- PNEUMOTÓRAX
- HEMOTÓRAX
- RETALHO COSTAL MÓVEL
- TAMPONAMENTO CARDÍACO



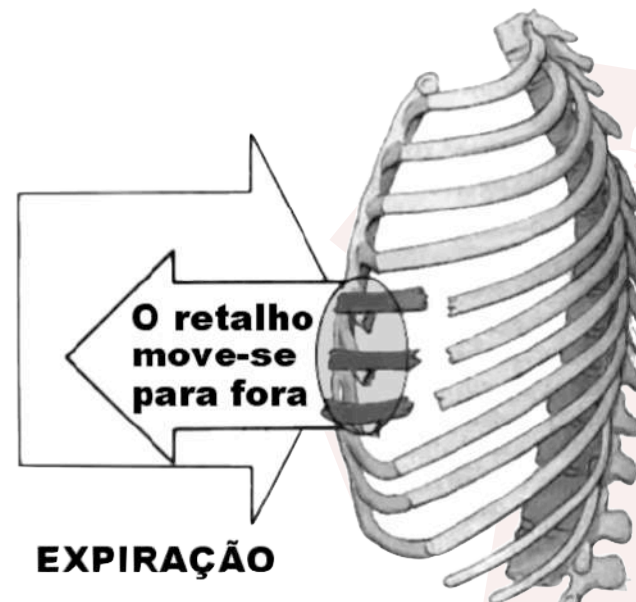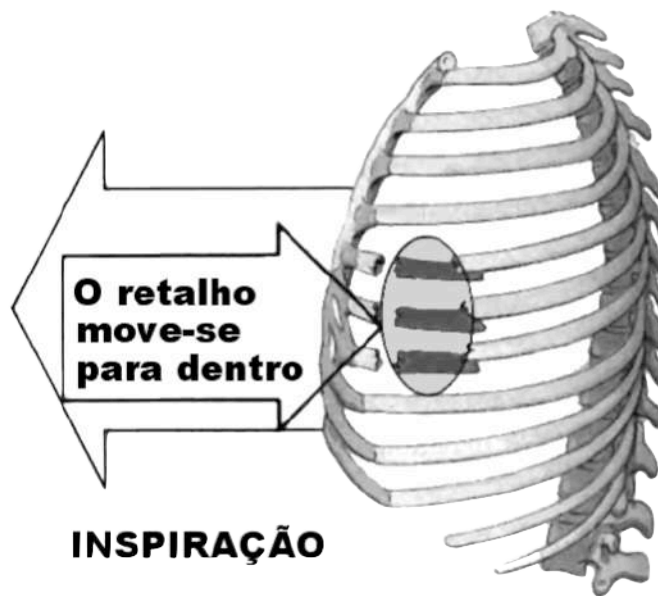# T. TORÁCICO: PNEUMOTÓRAX



## T. TORÁCICO: HEMOTÓRAX


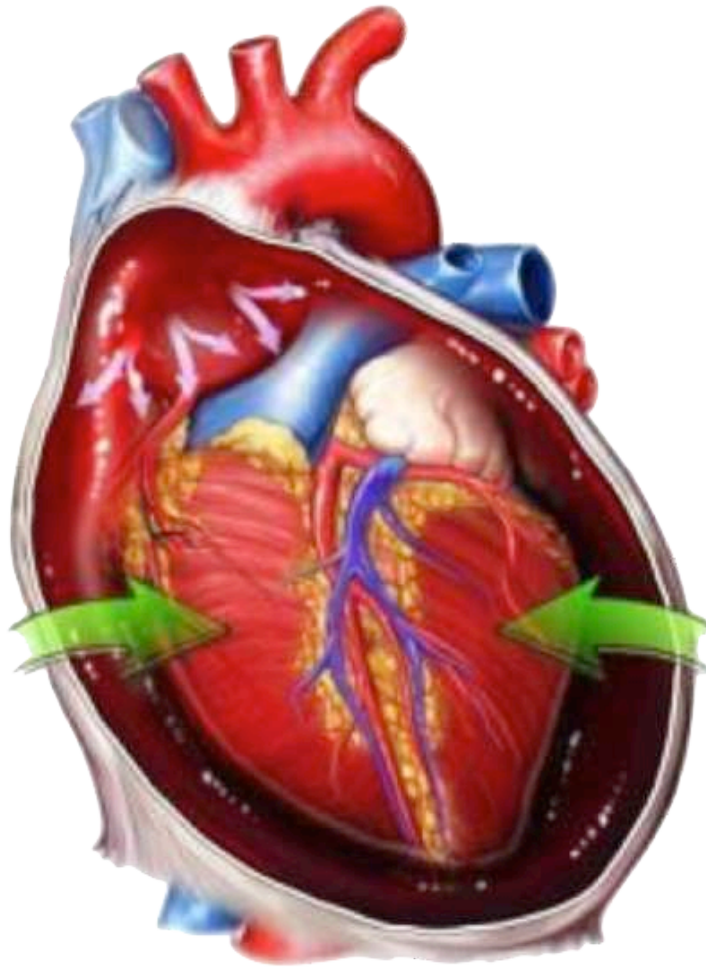


## T. TORÁCICO: RETALHO COSTAL MÓVEL



INEM<sup>®</sup>

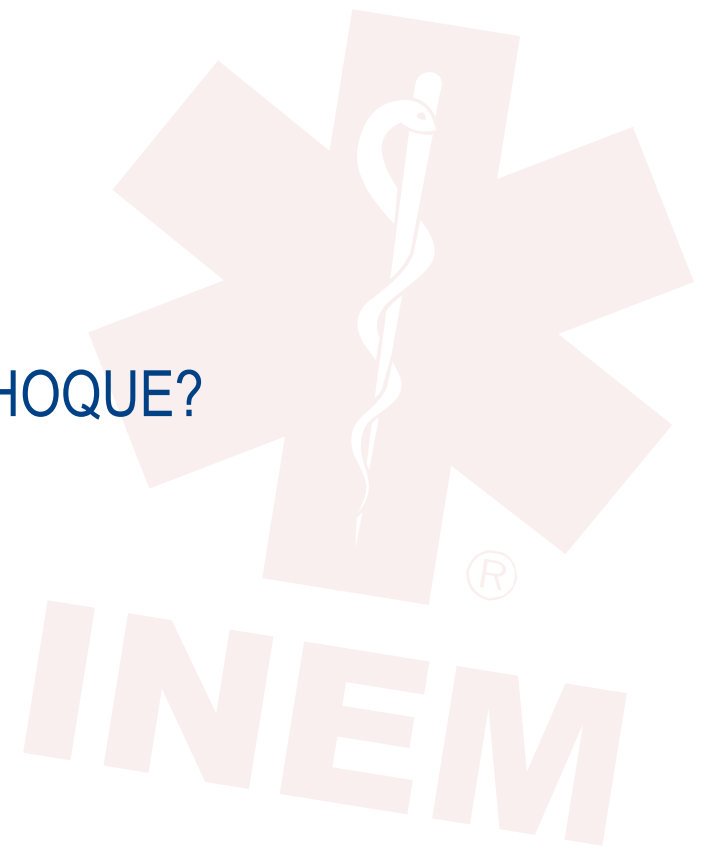## T. TORÁCICO: TAMPONAMENTO CARDÍACO



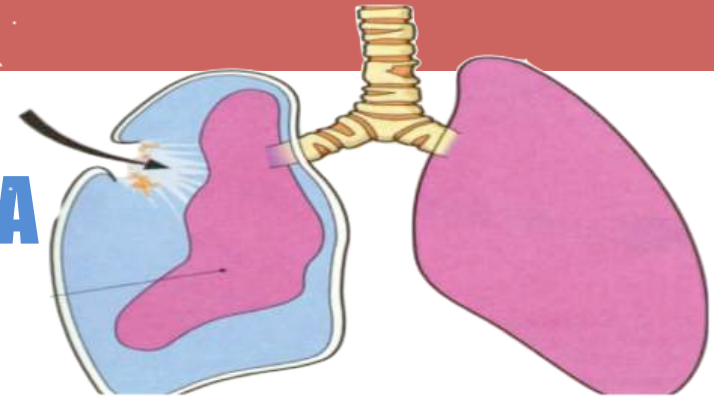


## T. TORÁCICO: ATUAÇÃO GERAL

- Avaliação ABCDE, manter temperatura corporal
- Controlo da coluna cervical!
- Administrar oxigénio
- Ventilação assistida se FR < 8 cpm
- Controlar hemorragias externas
- Não remover objetos empalados
- Avaliar e registar sinais vitais: SINAIS DE CHOQUE?
- SE CRITICA INFORMAR CODU

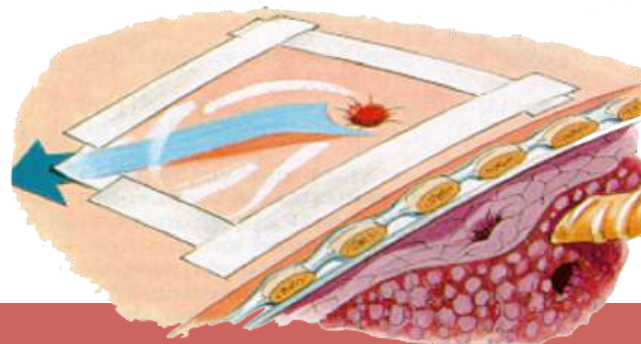
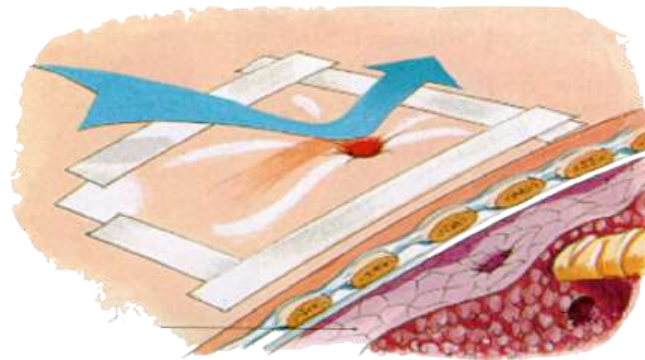


## T. TORÁCICO: ATUAÇÃO ESPECÍFICA



### PNEUMOTÓRAX ABERTO:


- Selar ferida (não fixar penso num dos vértices – válvula!)
- APOIO DIFERENCIADO É FUNDAMENTAL!



## T. TORÁCICO: ATUAÇÃO ESPECÍFICA

### RETALHO COSTAL MÓVEL

- Usar a mão de um dos operacionais sobre o retalho, minimizando o movimento de excursão durante a expiração da vítima.
- APOIO DIFERENCIADO É FUNDAMENTAL!





# CASO CLÍNICO: ATIVACÃO



# ATIVACÃO

Masculino 40 anos, inconsciente, baleado

**O que lhe diz o cenário?**



## NO LOCAL

Masculino 40 anos, consciente, baleado no tórax muito ansioso

- **O que sugerem os achados?**
- **Quais as intervenções a adotar?**

<b>A</b>	Permeável
<b>B</b>	FR: 30 SpO2: 92% Assimetria Torácica (à dt <sup>a</sup> não expande) Ferida borbulhante no tórax
<b>C</b>	FC: 120 PA:100/60 mmHg Hemorragia mínima
<b>D</b>	Alerta; Pupilas isocóricas; Sem lateralização da resposta motora;
<b>E</b>	Pele pálida Ferida borbulhante no tórax (à dt <sup>a</sup> não expande) Sem outras lesões

## NO LOCAL

Masculino 19 anos, inconsciente após agressão, com taco de *baseball* na cabeça, ficando inconsciente

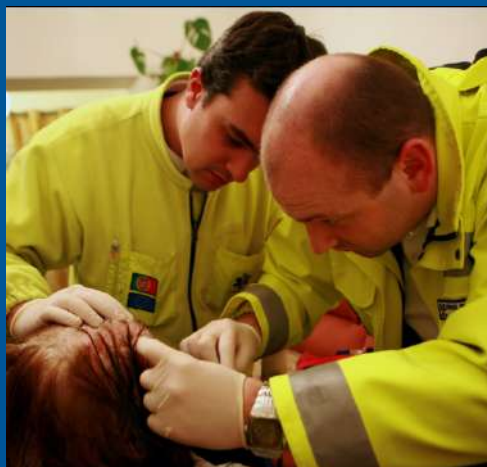<b>C</b>	Agredido com taco de <i>baseball</i> ; Pontos de aplicação visíveis apenas na cabeça
<b>H</b>	Desconhece
<b>A</b>	Desconhece
<b>M</b>	Desconhece
<b>U</b>	Desconhece

- **Que possibilidades considera agora?**
- **Como abordar?**

INEM







**SIGA O INEM NO**

**facebook** ↑

[www.inem.pt](http://www.inem.pt)  
[inem@inem.pt](mailto:inem@inem.pt)